

REPORTE DE CASO

Hemangioma congénito múltiple sobreinfectado en zona escrotal: reporte de caso

Multiple congenital hemangioma in the scrotal area: case report

Tita Fernández de Jiménez¹, Roberto Carlos Jiménez Fernández²✉, Jhossmar Cristians Auza-Santiváñez³

¹Hospital japonés. Departamento de Terapia Intensiva. Santa Cruz, Bolivia.

²Universidad Católica Boliviana San Pablo. Santa Cruz, Bolivia.

³Hospital del Gran Chaco Fray Quebracho. Unidad de Terapia Intensiva. Tarija, Bolivia.

Citar como: Fernández de Jiménez T, Jiménez Fernández RC, Auza-Santiváñez JC. Hemangioma congénito múltiple sobreinfectado en zona escrotal: reporte de caso. Salud Cienc. Tecnol. 2022;2:173. <https://doi.org/10.56294/saludcyt2022173>

Recibido: 01-12-2022

Revisado: 19-12-2022

Aceptado: 23-12-2022

Publicado: 25-11-2022

Editor: Prof. Dr. Javier González Argote 

RESUMEN

Los hemangiomas congénitos son tumores de tipo vascular, de los cuales se clasifican de rápida involución y no involutivos. Afectan principalmente a la población de raza caucásica, la distribución por sexo no es significativa. En la mayoría de los casos no se requiere tratamiento debido a la involución, sin embargo, cuando esto no es así el cuadro clínico de un hemangioma puede estar asociado a complicaciones como: úlceras, destrucción de los tejidos blandos, neoformaciones incluso con infección del tejido lesionado. El presente reporte de caso presenta un paciente de 7 meses de edad con hemangiomas congénitos múltiples de tipo no involutivos que llevaron a un proceso de ulceración con una posterior sobreinfección en la zona escrotal comprometiendo tejido blando. El tratamiento fue de tipo clínico y quirúrgico, se utilizó un betabloqueante selectivo, con un pronóstico favorable del paciente.

Palabras Clave: Hemangioma Congénito Múltiple; Recién Nacido; Neoplasia Vascular.

ABSTRACT

Congenital hemangiomas are vascular tumors, which are classified as rapidly involuted and non-involuted. They mainly affect the Caucasian population, the distribution by sex is not significant. In most cases no treatment is required due to involution, however, when this is not the case the clinical picture of a hemangioma may be associated with complications such as: ulcers, soft tissue destruction, neoformations even with infection of the injured tissue. The present case report presents a 7-month-old patient with multiple congenital hemangiomas of non-involutive type that led to a process of ulceration with subsequent superinfection in the scrotal area involving soft tissue. The treatment was clinical and surgical, a selective beta-blocker was used, with a favorable prognosis of the patient.

Keywords: Multiple Congenital Hemangioma; Newborn; Vascular Neoplasm.

INTRODUCCIÓN

Los hemangiomas congénitos son tumores vasculares solitarios e infrecuentes que no proliferan después del nacimiento. Son caracterizados en dos clases hemangiomas congénitos de rápida involución (RICH) y hemangiomas congénitos no involutivos (NICH), esto basado en su desarrollo clínico. Los NICH no se ha evidenciado asociación a complicaciones sin embargo son persistentes. Por otro lado, los RICH, son usualmente asintomáticos y podrían asociarse a ulceración o sangrado en la etapa temprana, pero tienen una rápida resolución durante los primeros meses de vida.⁽¹⁾

La incidencia es desconocida, ocurre entre 4-10 % de infantes de raza caucásica. Estos hemangiomas congénitos tienen una distribución equitativa por sexos y una preferencia por las zonas de la cabeza y las extremidades cercanas a una articulación, de los cuales solo un 12 % de los hemangiomas diagnosticados requiere tratamiento.^(2,3)

Un tercio de estos tumores aparecen con signos neonatales premonitorios, normalmente una mácula roja, una mancha blanqueada, una mancha pseudoequimótica o una telangiectasia localizada.⁽⁴⁾

El hemangioma congénito clínicamente se manifiesta como una neoformación vascular, casi siempre única y evidente desde el nacimiento. Está debidamente delimitada, con un centro que puede estar deprimido (en ocasiones incluso con ulceración central) y con un halo blanquecino en la periferia y telangiectasias en la superficie. Su tamaño varía de 10-200 mm de diámetro y es más frecuente en la cabeza, tronco y extremidades inferiores.⁽⁵⁾

El diagnóstico es clínico, en el ultrasonido doppler se observa un flujo incrementado y pueden identificarse incluso desde los ultrasonidos prenatales. La histopatología se caracteriza por una proliferación lobular de células endoteliales rodeadas de dermis fibrosa, con mayor cantidad de vasos dilatados (ectásicos) o malformados. Cuando los hallazgos de la ecografía Doppler son inconsistentes con un hemangioma congénito, se puede realizar una biopsia temprana de la periferia de la lesión para excluir un tumor de tejidos blandos poco común, como la miofibromatosis infantil o el sarcoma.^(2,5)

Los hemangiomas congénitos rápidamente involutivos no requieren tratamiento porque desaparecen completamente en los primeros meses de vida de forma espontánea. En los casos no involutivos, o parcialmente involutivos está indicada la resección quirúrgica, previa embolización. El láser de colorante pulsado puede disminuir la cantidad de telangiectasias residuales.^(5,6)

La ulceración, la afectación de estructuras vitales y la desfiguración potencial se consideran indicaciones para el tratamiento. El uso del propranolol ha cambiado el paradigma del tratamiento de los hemangiomas; sin embargo, debe utilizarse con criterio y los pacientes deben ser vigilados estrechamente para detectar efectos adversos.^(5,6)

Se presenta un caso clínico de un paciente de 7 meses de edad, con un cuadro clínico de hemangioma múltiple congénito no involutivo.

CASO CLÍNICO

Paciente varón caucásico de 7 meses de edad, natural del departamento de Santa Cruz de ascendencia menonita, producto de la primera gestación, obtenido por parto natural, de peso 3.2 kg, adecuado para la edad gestacional, sin complicaciones. Cuadro clínico caracterizado por presentar hemangiomas múltiples desde el nacimiento con predominio de extremidad inferior izquierda, escroto, región occipital y frente.

Acudió a urgencias a la edad de 7 meses, en el servicio de pediatría se valoró lesiones angiomasos en área perineal, bolsas escrotales y pene de $\pm 2 \times 2,5$ cm con material costroso, secreción serosa y pérdida de tejido en bordes inguinales (Figura 1).

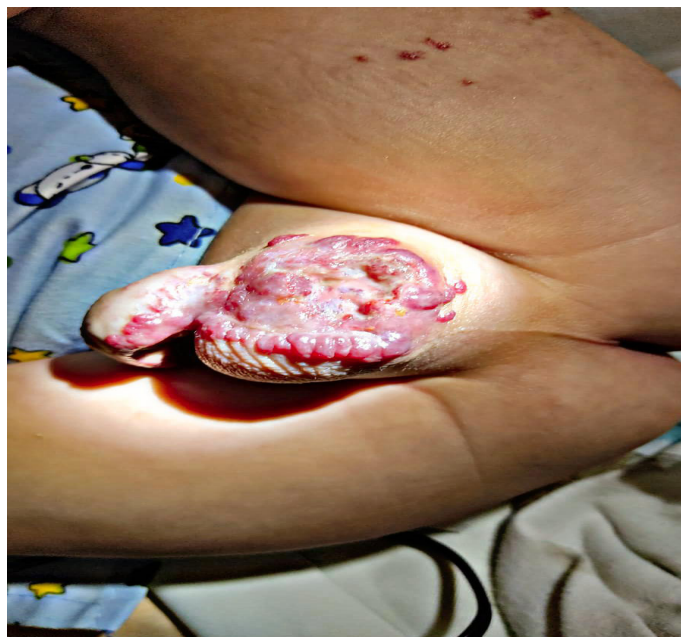

Figura 1. Hemangioma sobreinfectado en región escrotal en su ingreso al servicio de urgencias

En conjunto con el servicio de dermatología se realizó la exploración física minuciosa, frecuencia cardiaca: 125 latidos por minuto, frecuencia respiratoria: 25 respiraciones por minuto, temperatura: 36,8°C, peso: 7,2 kg, buen estado general, afebril, reactivo, palidez cutánea, con lesiones bien marcadas, paciente hemodinamicamente estable, presenta, además, en la región frontal y occipital hemangioma plano de ± 5 x 3 cm con pequeñas telangiectasias.

En región posterior glútea presenta múltiples lesiones tuberosas eritematosas de aproximadamente 1 cm de diámetro sobre una base levemente eritematosa con telangiectasias en planta de pies y dedos presenta hemangioma plano con telangiectasias múltiples.

Tratamiento inicial, hidratación con solución fisiológica 0,9 % a 10 microgotas vía endovenosa, Cloxacilina 250 mg cada 6 horas vía endovenosa, Gentamicina 20 mg cada 24 horas vía endovenosa, continuar con lactancia materna, realizar curación diaria de las lesiones descritas.

El segundo día, se procede con tratamiento quirúrgico de lesión ulcerosa en escroto, se retira las costras, se aplica ungüento de Colagenasa 60 UI, Cloranfenicol 1g y se cubre con apósitos.

En los estudios imagenológicos, la ecografía abdominal no hace referencia a malformaciones vasculares, mientras que en la región inguino-escrotal se observó hidrocele bilateral leve, en particularmente en la región de la piel del escroto se observa pared engrosada con imágenes hipoeoicas (Figura 2) que muestran incremento de la circulación con característica de hemangioma cavernoso escrotal (Figura 3).

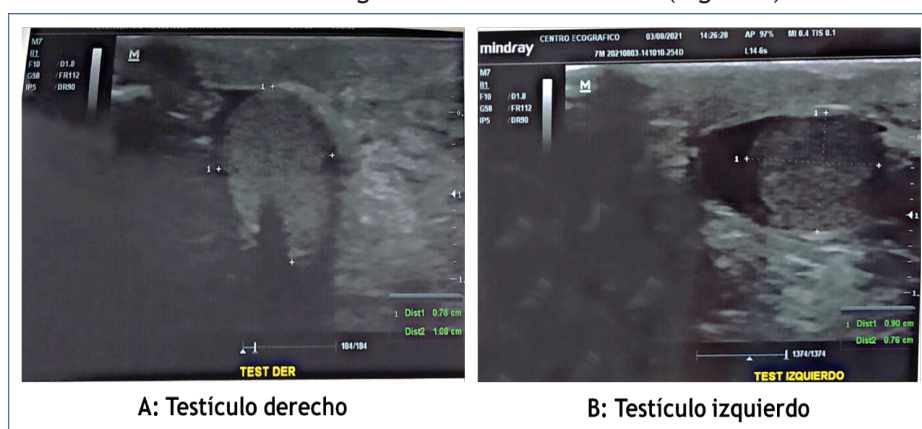


Figura 2. Estudio ecográfico en región escrotal con imágenes hipoeoicas en testículo derecho (A) e izquierdo (B)

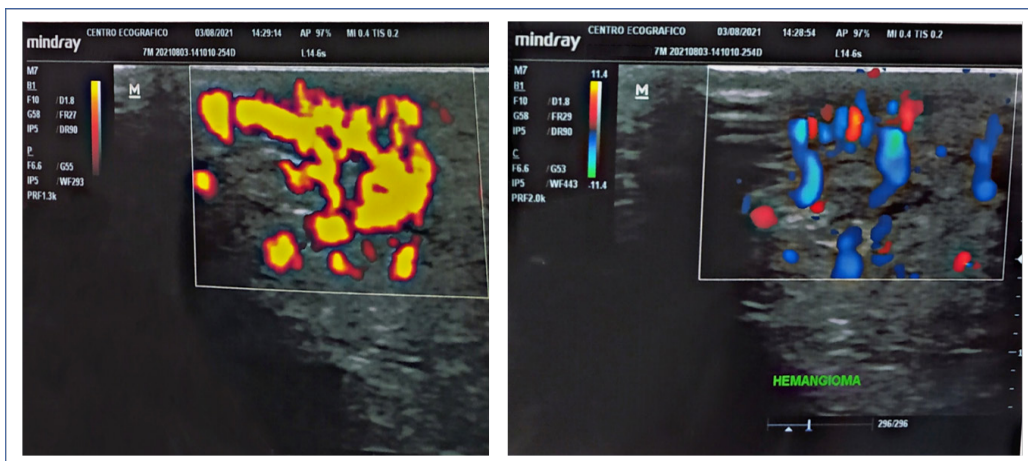


Figura 3. Estudio ecográfico a color, muestra incremento de la circulación en región escrotal

La evaluación por el servicio de dermatología, al examen físico, la bolsa escrotal presenta tumoración eritematosa con abundantes telangiectasias; en bolsa escrotal izquierda úlcera limpia de aproximadamente 2 x 3 cm con fondo de granulación, escasa secreción serosa no fétida, no se palpan fluctuaciones, ni signos de inflamación, rubor o calor en muslo izquierdo.

La valoración por cardiología pediátrica, añade al tratamiento betabloqueante, realización de curaciones 3 veces al día, mantener úlcera limpia sin contaminación por materia fecal, continuar con ungüento de colagenasa, aplicar crema con componentes Óxido de zinc, calamina, D-Pantenol y ácido hialurónico después de cada cambio de pañal en región perianal y realizar curaciones 3 veces al día con solución fisiológica al 0,9 %.

Al tercer día se observa lesión ulcerada en escroto con evolución estacionaria, se solicita nuevamente a espera de la valoración de cardiología pediátrica. Se mantiene tratamiento inicial

Al cuarto día la úlcera escrotal continúa en proceso de cicatrización, se mantienen cuidados de las lesiones, se decide suspender soluciones endovenosas y antibióticos, tomando en cuenta la evolución favorable de las lesiones. Se procede en consenso de los especialistas dar el alta médica. Y prescribir tratamiento ambulatorio.

Recibe valoración por cardiología pediátrica, se aprueba el uso de betabloqueante. Se inicia el tratamiento con crema de atenolol al 2 % en zona del hemangioma y jarabe de atenolol 100 mg/50 ml. Dosis de 1.8 ml después de la leche materna 1 vez al día.

Al séptimo día, acude a su control, donde se observa una evolución favorable de las lesiones. A dos meses de iniciado su tratamiento se realiza un control, con mejoría sustancial en la región escrotal y buen pronóstico (Figura 4).

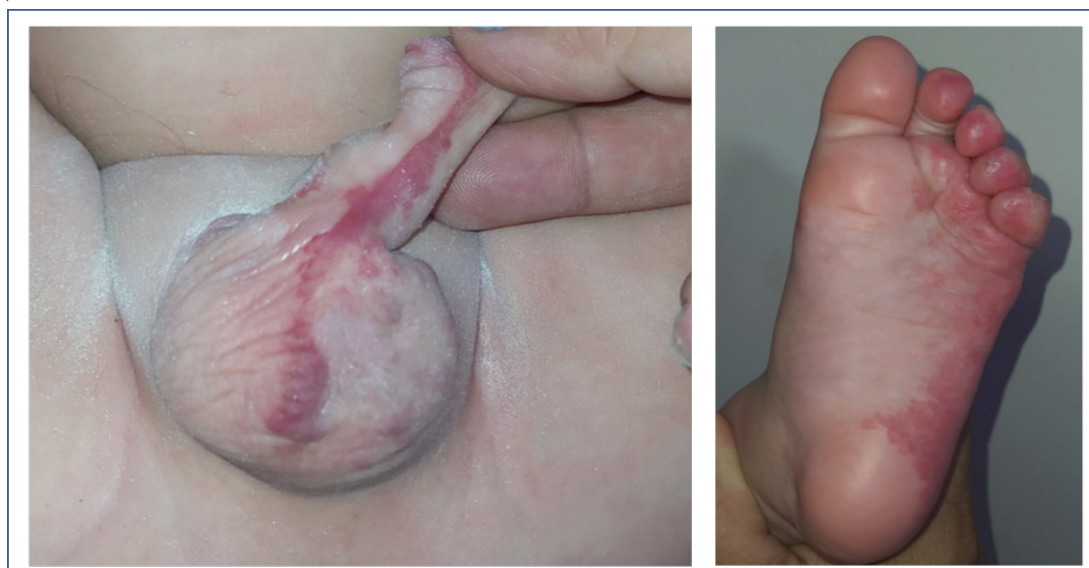


Figura 4. Región escrotal y miembro inferior, posterior al tratamiento

DISCUSIÓN

Los hemangiomas congénitos son los tumores de tejido blando más comunes de la infancia, los cuales aparecen las primeras semanas de vida, luego muestra un periodo de crecimiento activo para posteriormente tener una involución espontánea en los casos más comunes.⁽⁷⁾

Se estima que solo un 12 % de los hemangiomas diagnosticados requiere tratamiento, el hemangioma es frecuente en la raza caucásica, así como también existe una mayor incidencia en recién nacidos de bajo peso.⁽⁸⁾

Los resultados de este caso clínico se encuentran en concordancia con lo descrito en la literatura, se trata de un paciente de 7 meses de edad, de raza caucásica de ascendencia menonita. Algunos estudios afirman que cerca del 60 % de los hemangiomas se encuentra en la región de cabeza y cuello, especialmente en la cara, mucosa oral, labios y lengua,⁽⁹⁾ en el paciente se observa hemangiomas múltiples con predominio de extremidad inferior izquierda, escroto, región occipital y frente, con ulceración en la región escrotal.

Entre el 10 % y 15 % de los casos causan complicaciones que requieren la remisión a un especialista para su intervención, idealmente en la fase proliferativa del crecimiento. Los casos graves que requieren tratamiento, debido a su localización o distribución ponen en peligro la vida (región subglótica, multifocal con afectación visceral), amenazan la función (región perioral) o causan ulceración y hemorragia graves (región lumbosacra) o riesgo de desfiguración permanente (región facial central, mamario).⁽¹⁰⁾

Debido a la ulceración en la región escrotal el primer manejo fue de carácter quirúrgico para hacer la limpieza de material costroso, secreciones serosas y tejido perdido. Para luego mantener la limpieza y curaciones como medida fundamental en primera instancia con solución fisiológica al 0,9 %, ungüento de colagenasa y cloranfenicol, acompañado de antibioticoterapia, para posteriormente ser evaluado por el servicio de dermatología el cual mantuvo las medidas y posteriormente se evaluó con cardiología pediátrica quien inicio tratamientos con beta bloqueantes, la evaluación multidisciplinaria de especialistas dio como resultado que nuestro paciente evolucionara favorablemente.

Esta descrito en múltiples estudios al propranolol, un betabloqueante no selectivo, como primera línea de tratamiento para hemangioma infantil. Sin embargo, aunque poco frecuente, un subgrupo de pacientes experimenta efectos secundarios indeseables, lo que despierta el interés sobre otros betabloqueantes selectivos.⁽¹¹⁾

CONCLUSIONES

Los hemangiomas congénitos múltiples son poco frecuentes, y suponen un desafío en su tratamiento, debido al alto riesgo de complicaciones asociadas: úlceras, destrucción de los tejidos blandos, neoformaciones, alteraciones de la funcionalidad de la zona e incluso con infección del tejido lesionado. Debe considerarse en el tratamiento un abordaje clínico y quirúrgico, para conseguir resultados favorables.

REFERENCIAS BIBLIOGRÁFICAS

1. Boull C, Maguiness SM. Congenital hemangiomas. *Seminars in Cutaneous Medicine and Surgery*. 2016; 35(3):124-7. <https://doi.org/10.12788/j.sder.2016.045>
2. Amouri M, Mesrati H, Chaaben H, Masmoudi A, Mseddi M, Turk, H. Congenital hemangioma. *Cutis*. 2017; 99(1), E31-E33.
3. Kilcline C, Frieden IJ. Infantile Hemangiomas: How Common Are They? A Systematic Review of the Medical Literature. *Pediatric Dermatology*. 2008, 25(2), 168-173. <https://doi.org/10.1111/j.1525-1470.2008.00626.x>
4. Mulliken JB, Enjolras O. Congenital hemangiomas and infantile hemangioma: missing links. *Journal of the American Academy of Dermatology*. 2004; 50(6), 875-882. <https://doi.org/10.1016/j.jaad.2003.10.670>
5. Moran-Villaseñor E, Campos-Cabrera BL, García-Romero MT, Duran-McKinster C. Anomalías vasculares más frecuentes en pacientes pediátricos. Parte 1: Tumores vasculares. *Acta Pediatr Mex*. 2020; 41(1):26-39. <http://dx.doi.org/10.18233/APM41No1pp26-391973>
6. Liang MG, Frieden IJ. Infantile and congenital hemangiomas. *Seminars in Pediatric Surgery*. 2014; 23(4), 162-167. <http://doi.org/10.1053/j.sempedsurg.2014.06.017>
7. Léauté-Labrèze C, Harper JI, Hoeger PH. Infantile haemangioma. *The Lancet*. 2017; 390(10089), 85-94. [https://doi.org/10.1016/S0140-6736\(16\)00645-0](https://doi.org/10.1016/S0140-6736(16)00645-0)
8. Baselga Torres E, Bernabéu Wittel J, van Esso Arbolave DL, Febrer Bosch MI, Carrasco Sanz Á, de Lucas Laguna R, et al. Consenso español sobre el hemangioma infantil. *Anales de Pediatría*. 2016; 85(5):256-65. Available: <http://doi.org/10.1016/j.anpedi.2015.10.004>
9. Stuepp R, Scotti F, Melo G, Andrade Munhoz E, Modolo F. Effects of sclerosing agents on head and neck hemangiomas: A systematic review. *Journal section: Oral Medicine and Pathology*. 2019; 11(11):e1033-44. <https://doi.org/10.4317/jced.56143>
10. Léaute-Labrèze C., Boccara O., Degrugillier-Chopinnet C., Mazereeuw-Hautier J., Prey S., Lebbé G., Gautier S., Ortis V., Lafon M., Montagne A., Delarue A., Voisard J. Safety of Oral Propranolol for the Treatment of Infantile Hemangioma: A Systematic Review. *Pediatrics*. 2016; 138 (4). <https://doi.org/10.1542/peds.2016-0353>
11. Calderón-Castrat X, Velásquez F, Castro R, Ballona R. Atenolol oral en el manejo del hemangioma infantil: serie de casos de 46 pacientes. *Actas Dermo-Sifiliográficas*. 2020 ;111(1):59-62. <https://doi.org/10.1016/j.ad.2019.03.015>

DECLARACIÓN DE USO DE IMÁGENES

Los autores declaran que solicitaron y recibieron el consentimiento por parte de los representantes legales del paciente para el uso de imágenes utilizadas en este caso clínico.

FINANCIACIÓN

Los autores no recibieron financiación para el desarrollo de la presente investigación.

CONFLICTO DE INTERESES

Los autores declaran que no existe conflicto de intereses

CONTRIBUCIÓN DE AUTORÍA

Conceptualización: Tita Fernández de Jiménez, Roberto Carlos Jiménez Fernández, Jhossmar Cristians Auza-Santiváñez

Análisis: Tita Fernández de Jiménez, Roberto Carlos Jiménez Fernández, Jhossmar Cristians Auza-Santiváñez

Investigación: Tita Fernández de Jiménez, Roberto Carlos Jiménez Fernández, Jhossmar Cristians Auza-Santiváñez

Metodología: Roberto Carlos Jiménez Fernández, Jhossmar Cristians Auza-Santiváñez

Recursos: Tita Fernández de Jiménez, Roberto Carlos Jiménez Fernández

Visualización: Roberto Carlos Jiménez Fernández, Jhossmar Cristians Auza-Santiváñez

Redacción-borrador original: Tita Fernández de Jiménez, Roberto Carlos Jiménez Fernández, Jhossmar Cristians Auza-Santiváñez

Redacción-revisión y edición: Tita Fernández de Jiménez, Roberto Carlos Jiménez Fernández, Jhossmar Cristians Auza-Santiváñez